

# ENXERTO DE TECIDO CONJUNTIVO EM ÁREA PERIIMPLANTAR PELA TÉCNICA DE TÚNEL MODIFICADO: RELATO DE CASO CLÍNICO

## GRAFT OF CONNECTIVE TISSUE IN PERIIMPLANT AREA WITH MODIFIED TUNNEL TECHNIQUE: CLINICAL CASE REPORT

Leandro Pacheco Carvalho <sup>1</sup>;  
 Sabrina Diovana Silva de Camargos <sup>2</sup>  
 Lia Dietrich <sup>3</sup>  
 Marcelo Dias Moreira de Assis Costa <sup>4</sup>  
 Luciano dos Santos Oliveira <sup>5</sup>  
 Eduardo Moura Mendes <sup>6</sup>

<sup>1,2</sup> Graduando de Odontologia da Faculdade Patos de Minas (FPM)  
<sup>5</sup> Mestrando em Dentística pela São Leopoldo Mandic  
<sup>3,4,6</sup> Professor adjunto no curso de Odontologia da Faculdade Patos de Minas (FPM).

**Autor para correspondência:**

Me Eduardo Moura Mendes - Rua Major Gote, 1408 - Centro, Patos de Minas - MG, 38700-190,  
 eduardo.mendes@faculdadepatosdeminas.edu.br. , (34) 3818-2300.

### RESUMO

Próteses dentárias instaladas sobre implantes osseointegrados são associadas com frequência à gengiva escurecida cuja causa está relacionada com a ausência de tábua óssea vestibular cobrindo o implante e pouca espessura de tecido gengival. O que se vê, portanto, é a cor metálica do titânio pela translucidez da gengiva. Neste caso clínico, a paciente compareceu à Clínica Odontológica da Faculdade Patos de Minas queixando-se de escurecimento da gengiva na região anterior de maxila (elemento 11). Após anamnese e exame clínico, foi constatado que a paciente apresentava uma condição estética insatisfatória relacionada à região periimplantar devido ao fenótipo gengival delgado. O tratamento de escolha foi o Enxerto de Tecido Conjuntivo subepitelial (ETC) associado à técnica de Túnel Modificado, que busca solucionar deformidades anatômicas gengivais através do aumento da quantidade e qualidade da mucosa queratinizada periimplantar. No período de 30 dias observou-se o aumento de espessura gengival e uma melhora parcial da coloração devido ao mau posicionamento do implante.

**Descritores:** Estética. Enxerto. Conjuntivo. Gengiva.

### ABSTRACT

Dental prostheses installed on osseointegrated implants are often associated with darkened gums, the cause of which is related to the absence of buccal bone plate covering the implant and the thin gingival tissue. What you see, therefore, is the metallic color of titanium by the translucency of the gum. In this clinical case, the patient came to the Clínica Odontológica da Faculdade Patos de Minas reporting darkening in the gum in the anterior maxilla (element 11). After anamnesis and clinical exam, it was found out that the patient presented an unsatisfactory esthetical condition in the periimplant region due to the thin gum biotype. The chosen treatment was Subepithelial Connective Tissue Graft associated to the Modified Tunnel technique, which covers anatomical gum

deformities through raise in quantity and quality of the periimplant keratinized mucosa. In a period of 30 days it was observed raise of the gum thickness and partial improvement of the color given due to wrong implant position.

**Key Words: Esthetics. Graft. Connective. Gum.**

## INTRODUÇÃO

A utilização de implantes osseointegráveis na reabilitação de indivíduos desdentados é relatada com sucesso na literatura. Atualmente, os casos mais desafiadores são as restaurações unitárias na região anterior da maxila. (1) A reabsorção óssea excessiva, ausência de mucosa queratinizada e recessão gengival criam defeitos mucogengivais que dificultam o tratamento reabilitador, uma vez que o aumento da demanda estética e funcional requer o contorno do tecido periimplantar em harmonia com a dentição natural. (2)

Atualmente, observa-se uma procura crescente por parte dos pacientes em relação às técnicas de cirurgia plástica periodontal, que permitem melhorar ou restabelecer a harmonia do sorriso. (3) Neste contexto, o fenótipo gengival exerce grande influência na manutenção das reabilitações implanto suportadas (4). Em 2002, Kao & Pasquinelli apresentaram uma classificação do fenótipo gengival em espesso ou fino. O fenótipo espesso foi definido como sendo aquele de aspecto denso, com relativa faixa de tecido queratinizado, de topografia relativamente plana com sugestão de tecido ósseo adjacente espesso. Já o fenótipo fino foi considerado como sendo de aspecto delicado, aparência translúcida, com mínima faixa de tecido queratinizado, com topografia muito contornada e sugerindo mínimo tecido ósseo adjacente com possível fenestração. Pacientes com o fenótipo fino estão mais vulneráveis a perda de inserção periodontal, incluindo a perda de tecido conjuntivo e danos ao tecido epitelial, podendo trazer prejuízo à estética gengival. (5)

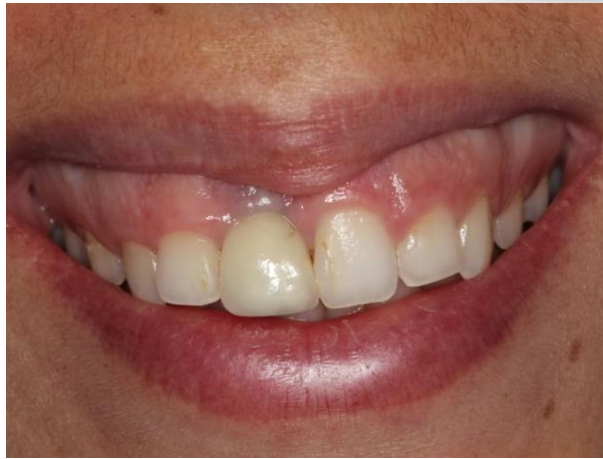Os defeitos mucogengivais podem ser tratados por diferentes técnicas cirúrgicas. (6) Em 1985, Langer e Langer descreveram a técnica de Enxerto de Tecido Conjuntivo (ETC) subepitelial. Posteriormente, Raetzke apresentou uma versão diferente de ETC, a técnica em envelope. Allen, em 1994, numa modificação da técnica de Raetzke, descreveu a técnica em túnel ou envelope supraperióstico. Zabalegui combinou as técnicas de Allen e Langer e Langer na técnica de tunelização com ETC. (7)

A técnica de Túnel Modificado descrita por Zabalegui prevê a utilização do enxerto de tecido conjuntivo autógeno. Esta técnica é considerada padrão-ouro em cirurgia plástica, tanto na Periodontia como na Implantodontia, já que sua utilização permite duplo suprimento sanguíneo ao enxerto e minimiza problemas relacionados à coloração do mesmo após cicatrização. Além disso, o enxerto de tecido conjuntivo é capaz de aumentar a atividade metabólica no sítio receptor, preservando ou aumentando a quantidade de mucosa queratinizada ao induzir a queratinização das células epiteliais que proliferam sobre o enxerto, obtendo assim, uma vedação marginal periimplantar mais satisfatória. (8)

Este trabalho tem como objetivo relatar um caso clínico de cirurgia de Enxerto de Tecido Conjuntivo (ETC) subepitelial, pela técnica de Túnel Modificado, para corrigir a falta de volume tecidual na região de um implante unitário anterior de maxila e, conseqüentemente, minimizar o comprometimento estético existente.

## RELATO DE CASO CLÍNICO

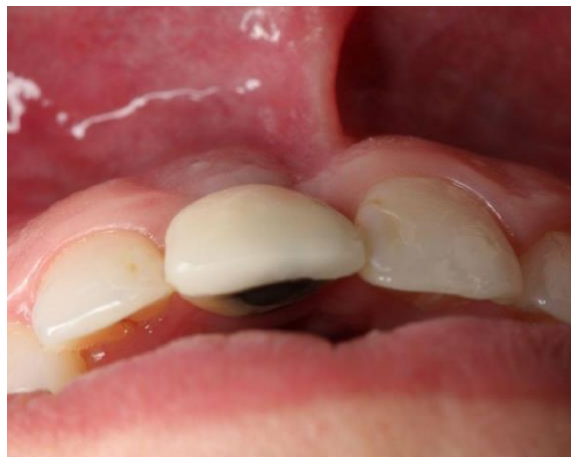Paciente de 24 anos, sexo feminino, compareceu à Clínica Odontológica da Faculdade Patos de Minas dizendo estar incomodada com o escurecimento da gengiva na região de incisivo central superior direito (Figura 1), a qual havia sido reabilitada com implante.



**Figura 1 - Aspecto inicial**

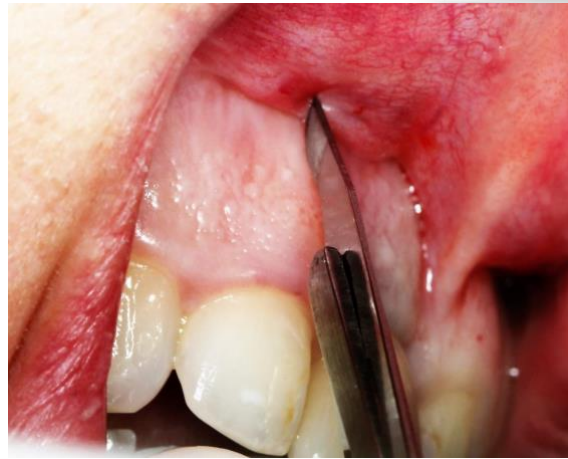A paciente apresentou-se sistemicamente normal dentro das condições de idade, e seus dados foram registrados em prontuário. No exame clínico intraoral, constatou-se que a paciente apresentava uma condição estética insatisfatória relacionada à região periimplantar devido ao fenótipo gengival delgado e mau posicionamento do implante que se encontrava vestibularizado (Figura 2). O tratamento proposto para a paciente foi Enxerto de Tecido Conjuntivo (ETC) subepitelial, pela técnica de Túnel Modificado, com o objetivo de melhorar a qualidade de tecido na área do elemento 11e, consequentemente a estética.

Este trabalho foi submetido à aprovação do Comitê de Ética em Pesquisa (CEP) da Faculdade Patos de Minas (FPM) e aprovado sob a CAAE: 19361519.6.0000.8078 e número do Parecer: 3.360.917, de acordo com as atribuições definidas na Resolução CNS 466/12. Após estar ciente de todos os procedimentos a qual seria submetida (inclusive sobre os riscos e benefícios), a paciente assinou o Termo de Consentimento Livre e Esclarecido (TCLE).

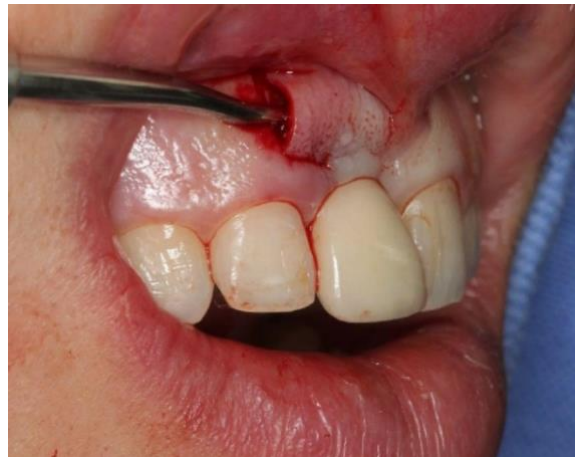


**Figura 2 - Fenótipo gengival delgado**

A cirurgia iniciou-se com antissepsia intraoral com clorexidina a 0,12% na forma de bochecho durante 1 minuto e antissepsia extraoral com clorexidina a 2%. Realizou-se anestesia dos nervos nasopalatino, alveolar superior anterior (área receptora) e palatino maior (área doadora). O anestésico de escolha foi a lidocaína 2% com epinefrina 1:100.000. Para o preparo do leito receptor realizou-se uma incisão vertical no sentido ápico-cervical na distal do dente 11 com lâmina 15C (Figura 3). Criou-se um túnel mucoso com tunelizadores, deslocando-se a mucosa a partir da incisão (Figura 4).

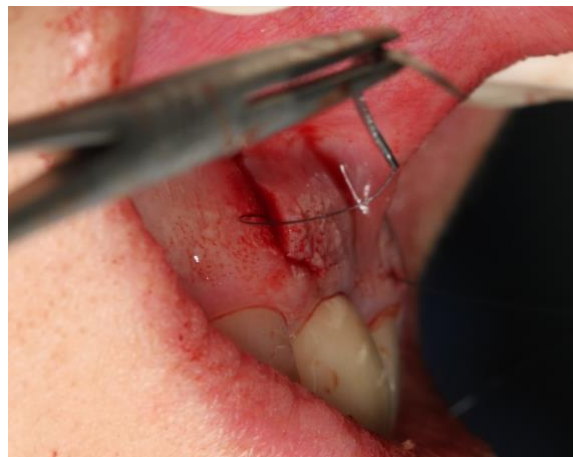

**Figura 3 - Incisão vertical realizada na distal do dente 11**



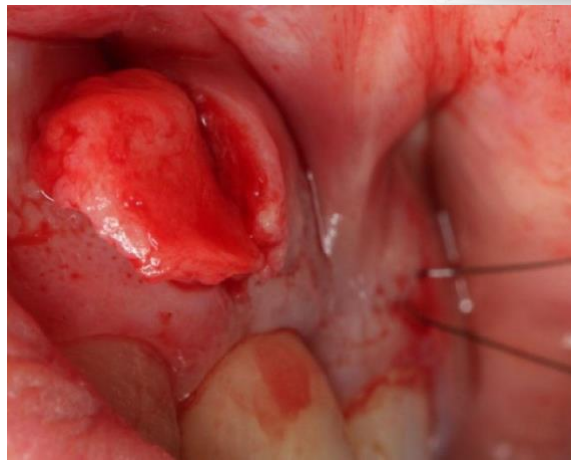
**Figura 4 - Tunelização da área receptora**

O ETC foi removido do palato pela técnica de alçapão e levado à área receptora para sutura com fio de nylon 5-0. Introduziu-se a agulha na extremidade mesial não cruenta com a finalidade de capturar o enxerto e deslizar-lo por dentro do túnel, saindo com a agulha próximo à área de sua entrada para finalização da sutura. O ETC foi estabilizado na extremidade distal e a incisão vertical fechada por suturas simples (Figuras 5 A, 5 B, 6).

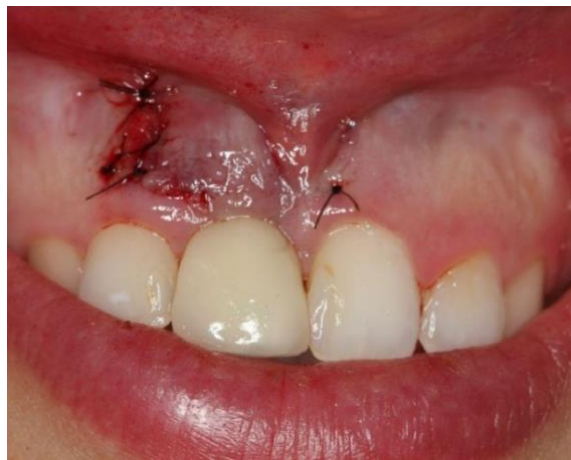

**Figura 5 A - Introdução da agulha para captura do enxerto**



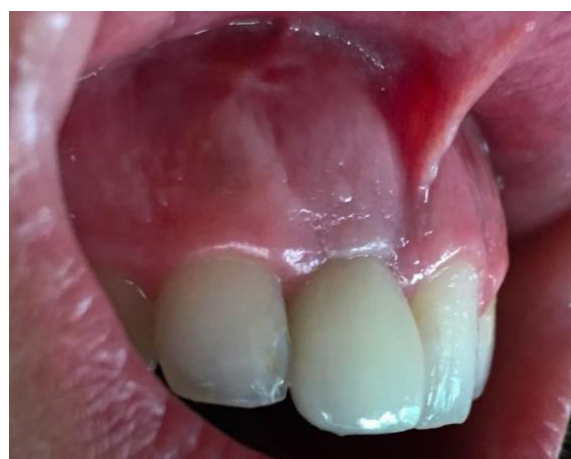

**Figura 5 B - Esquema para sutura**

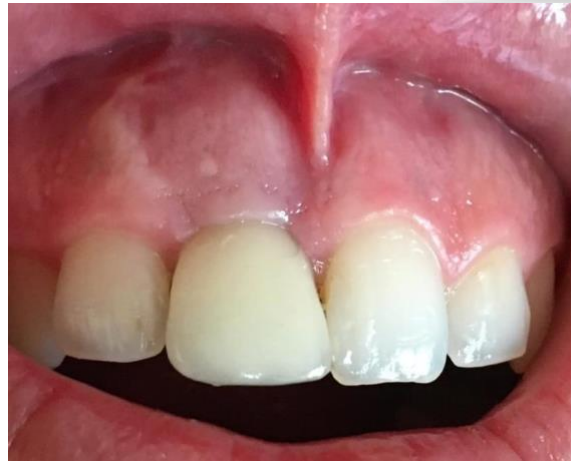

**Figura 6 - Suturas**

Os medicamentos prescritos para o pós-operatório foram amoxicilina 500mg de 8 em 8 horas por 7 dias, dipirona sódica 500mg de 6 em 6 horas por 3 dias. As suturas foram removidas após 10 dias e o pós-operatório acompanhado por 30 dias (Figuras 7,8).



**Figura 7 - Pós-operatório 5 meses**



**Figura 8 - Acompanhamento de 5 meses**

## DISCUSSÃO

O objetivo do cirurgião-dentista no primeiro contato com o paciente é identificar e interpretar sua queixa principal. A estética do sorriso é um dos principais fatores que levam o paciente a procurar um profissional, que deve ser capaz de identificar a causa do problema (9). No caso clínico apresentado nesse artigo a paciente estava insatisfeita com a estética gengival após a instalação do implante devido à coloração acinzentada da mucosa. A ausência de tábua óssea vestibular associada ao fenótipo periodontal fino permitiram a visualização da coloração acinzentada do implante por transparência (10,11).

A correção da transparência da mucosa foi feita por meio de um aumento de espessura da mucosa periimplantar. Para a cirurgia foi escolhida a técnica modificada de enxerto de conjuntivo em envelope. A técnica original foi descrita pela primeira vez por Raetzke em 1985, para tratar recessões gengivais únicas. A técnica preconizava uma incisão para remoção de um colarinho gengival ao redor das recessões para o preparo do leito receptor, além de fazer retenção do enxerto com cola biológica, dispensando a sutura. (12)

A técnica foi modificada, posteriormente, para o recobrimento de recessões múltiplas. A faixa de tecido queratinizado é preservada e a modificação se dá pela realização de uma incisão lateral e distal às recessões no sentido do longo eixo do dente, o que permite o deslize do enxerto através do envelope ou túnel. (13)

A modificação da técnica em envelope permitiu o desenvolvimento da técnica de tunelização (14) com resultados satisfatórios descritos na literatura, demonstrando uma obtenção de resultados previsíveis no que diz respeito ao aumento da quantidade de gengiva queratinizada e recobrimento radicular. (15) Entre as vantagens desta técnica podemos citar a rápida cicatrização devido ao íntimo contato do enxerto com o leito receptor, a ausência de alterações significativas no posicionamento da linha mucogengival, manutenção da profundidade do vestibulo, proteção da posição e altura das papilas e ausência de incisões relaxantes, não podendo deixar de citar uma vantagem enfatizada pelo paciente, que é a ausência de cicatrizes e boa integração em termos estéticos. (3)

Estudos mais recentes tiveram maior foco na mucosa periimplantar, tendo a estabilidade dos tecidos moles garantida por meio do enxerto de tecido conjuntivo, funcionando como um importante fator para o sucesso estético (16). O enxerto pode ser realizado previamente, durante ou após a instalação do implante e a escolha do tempo depende do fenótipo periodontal e previsibilidade de sucesso (17). Caso o procedimento seja realizado após a instalação do implante, as possibilidades de correção dos defeitos periimplantares são bastante limitadas, porém, em situações específicas e com implante/prótese apropriados, é possível chegar a resultados satisfatórios. (8)

No caso apresentado neste trabalho a paciente apresentava um fenótipo periodontal fino e mau posicionamento do implante, o que resultou em uma

transparência da mucosa conferindo a esta uma coloração acinzentada. O tratamento ideal para o referido caso seria a remoção do implante, instalação imediata de outro implante, enxerto ósseo para preenchimento do gap vestibular, enxerto de tecido conjuntivo subepitelial posicionado na submucosa vestibular e provisionalização na área estética. (16) Porém, a paciente não optou pela remoção do implante e o tratamento proposto foi a realização do enxerto de tecido conjuntivo subepitelial. Como resultado, foi obtido aumento de espessura e uma melhora parcial da coloração devido ao mau posicionamento do implante.

## CONCLUSÃO

O procedimento realizado atingiu o objetivo inicial e afirmou a viabilidade da técnica de envelope, pois houve um aumento de volume tecidual, minimizando o comprometimento estético.

## REFERÊNCIAS

- Moraes TM, Rodrigues RQF, Rodrigues RA, Macen MCB. Enxerto de tecido conjuntivo subepitelial. Revista Saúde e Ciência Online. 2016 [acesso em 12 set 2018]; 5(1): 91-98. Disponível em: <http://www.ufcg.edu.br/revistasauedeeciencia/index.php/RSC-UFCG/article/download/329/230>.
- Steffens JP, Marcantonio RAC. Classificação das Doenças e Condições Periodontais e Peri-implantares 2018: guia Prático e Pontos-Chave. 2018 [acesso em 16 abril 2019]; 47(4): 189-97. Disponível em: <http://www.scielo.br/pdf/rounesp/v47n4/1807-2577-rounesp-47-4-189.pdf>.
- Xavier I, Alves R. Enxerto de tecido conjuntivo tunelizado - a propósito de um caso clínico. Revista Portuguesa de Estomatologia, Medicina Dentária e Cirurgia Maxilofacial 2015 [acesso em 12 set 2018]; 56(4):256-61. Disponível em: <https://www.sciencedirect.com/science/article/pii/S1646289015001879>.
- Kahn S, Menezes CC, Imperial RC, Leite JS, Dias AT. Influência do biótipo periodontal na Implantodontia e na Ortodontia. Rev. Bras. Odontol. 2013 [acesso em: 16 abril 2019]; 70(1): 40-5. Disponível em: <http://revodonto.bvsalud.org/pdf/rbo/v70n1/a10v70n1.pdf>.
- Caldato KMB, Luize DS, Nassar CA, Busato MA. Avaliação do biótipo periodontal em áreas acometidas por recessão gengival em acadêmicos de Odontologia. Braz J Periodontol. 2018 [acesso em 16 abril 2019]; 28(1): 19-27. Disponível em: [http://www.revistasobrape.com.br/arquivos/2018/marco/REVPERIO\\_MAR%C3%870\\_2018\\_PUBL\\_SITE\\_PAG-19\\_A\\_27-10-04-2018.pdf](http://www.revistasobrape.com.br/arquivos/2018/marco/REVPERIO_MAR%C3%870_2018_PUBL_SITE_PAG-19_A_27-10-04-2018.pdf).
- Rodrigues DC, Alves R, Segundo TK. Emprego do enxerto de tecido conjuntivo subepitelial no recobrimento radicular. RGO. 2010 [acesso em: 16 abril 2019]; 58(1): 115-18. Disponível em: [www.revistargo.com.br/include/getdoc.php?id=4600&article=700&mode=pdf](http://www.revistargo.com.br/include/getdoc.php?id=4600&article=700&mode=pdf).
- Venturim RTZ, Joly JC, Venturim LR. Técnicas cirúrgicas de enxerto de tecido conjuntivo para o tratamento da recessão gengival. Rev Gaúcha Odontol. 2011 [acesso em 16 abril 2019]; 59(0): 147-52. Disponível em: <http://revodonto.bvsalud.org/pdf/rgo/v59s1/a20v59s1.pdf>.
- Pinto FR et al. Enxerto de tecido conjuntivo em paciente com implante dentário na região anterior - caso clínico. Rev. Assoc. Paul. Cir. Dent. 2014 [acesso em 12 set 2018]; 68(2): 106-11. Disponível em: [http://revodonto.bvsalud.org/scielo.php?script=sci\\_arttext&pid=S0004-52762014000200004&lng=es&nrm=iso&tlng=pt](http://revodonto.bvsalud.org/scielo.php?script=sci_arttext&pid=S0004-52762014000200004&lng=es&nrm=iso&tlng=pt).
- Bouchard P, Malet J, Borghetti A. Decision-making in aesthetics: root coverage revisited. Periodontol 2000 2001 [acesso em 14 maio 2019] 27:97-120. Disponível em: <https://pdfs.semanticscholar.org/a4c1/16d61c297fbd7ef6c5208160d5d46a046ab2.pdf>.
- Kan JY, Rungcharassaeng K, Lozada JL. Bilaminar subepithelial connective tissue grafts for immediate implant placement and provisionalization in the esthetic zone. J Calif Dent Assoc. 2005 [acesso em 14 maio 2019] 33(11):865-871. Disponível em: [https://www.researchgate.net/publication/7310328\\_Bilaminar\\_subepithelial\\_connective\\_tissue\\_grafts\\_for\\_implant\\_placement\\_and\\_provisionalization\\_in\\_the\\_esthetic\\_zone](https://www.researchgate.net/publication/7310328_Bilaminar_subepithelial_connective_tissue_grafts_for_implant_placement_and_provisionalization_in_the_esthetic_zone).
- Costa G, Moreira A, Sousa SB. Recobrimento radicular e reanatomização dentária com finalidade estética: relato de um caso. Innov Implant J, Biomater Esthet. 2010 [acesso em 14 maio 2019] 5(1):78-81. Disponível em: <http://revodonto.bvsalud.org/pdf/ijj/v5n1/a16v5n1.pdf>.
- Raetske PB. Covering localized areas of root exposure employing the "envelope" technique. J Periodontol. 1985 [acesso em 27 jun 2019] 56(7): 397-402. Disponível em: <https://www.ncbi.nlm.nih.gov/pubmed/3894614>.
- Allen AL. Use of the supraperiosteal envelope in soft tissue grafting for

- root coverage. II Clinical results. Int J Periodontics Restorative Dent. 1994 [acesso em 27 jun 2019] 4(14): 302-15. Disponível em: <https://www.ncbi.nlm.nih.gov/pubmed/7814223>.
14. Dani S, Dhage A, Gundannavar G. The pouch and tunnel technique for management of multiple gingival recession defects. J Indian Soc Perio. 2014 [acesso em 27 jun 2019] 18(6): 776-80. Disponível em: <http://www.jisponline.com/article.asp?issn=0972-124X;year=2014;volume=18;issue=6;spage=776;epage=780;aulast=Dani>.
15. Chambrone L, Chambrone D, Pustiglioni FE, Chambrone LA, Lima LA. Can subepithelial connective tissue grafts be considered the gold standard procedure in the treatment of Miller Class I and II recession-type defects? J Dent. 2008 [acesso em 27 jun 2019] 36(9): 659-71. Disponível em: <https://www.sciencedirect.com/science/article/pii/S0300571208001656>.
16. Nimwegen WGV, Raghoobar GM, Zuiderveld EG, Jung RE, Meijer HJA, Mühlemann S. Immediate placement and provisionalization of implants in the aesthetic zone with or without a connective tissue graft: A 1-year randomized controlled trial and volumetric study. Clin Oral Impl Res. 2018 [acesso em 27 jun 2019] 29(7): 671-78. Disponível em: <https://onlinelibrary.wiley.com/doi/full/10.1111/clr.13258>.
17. Pelegrine AA, Costa CES, Sendyk WR. Enxerto de tecido conjuntivo: uma alternativa para alcançar a estética periimplantar. Relato de caso clínico. ImplantNewsPerio. 2006 [acesso em 27 jun 2019] 3(3): 249-54. Disponível em: <http://www.inpn.com.br/InPerio/Artigo/Index/84>.